

TRATAMIENTO QUIRÚRGICO DE LA FRACTURA DE RADIO DISTAL

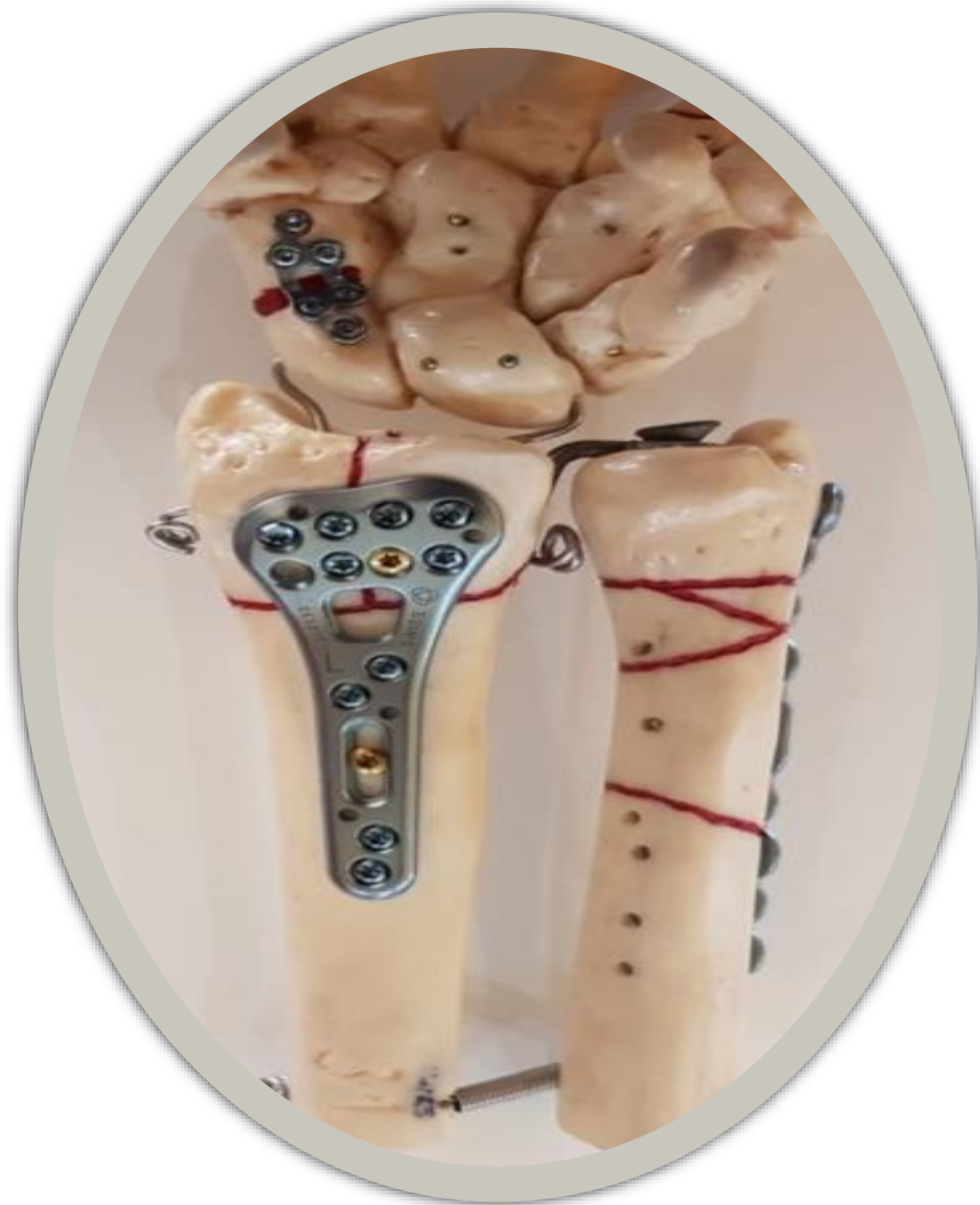DR. JUAN CARLOS SUÁREZ

LÓPEZ

Traumatología y ortopedia



Traumacruz
Ortopedia & Traumatología





CLINICA PRIVADA





Traumacruz

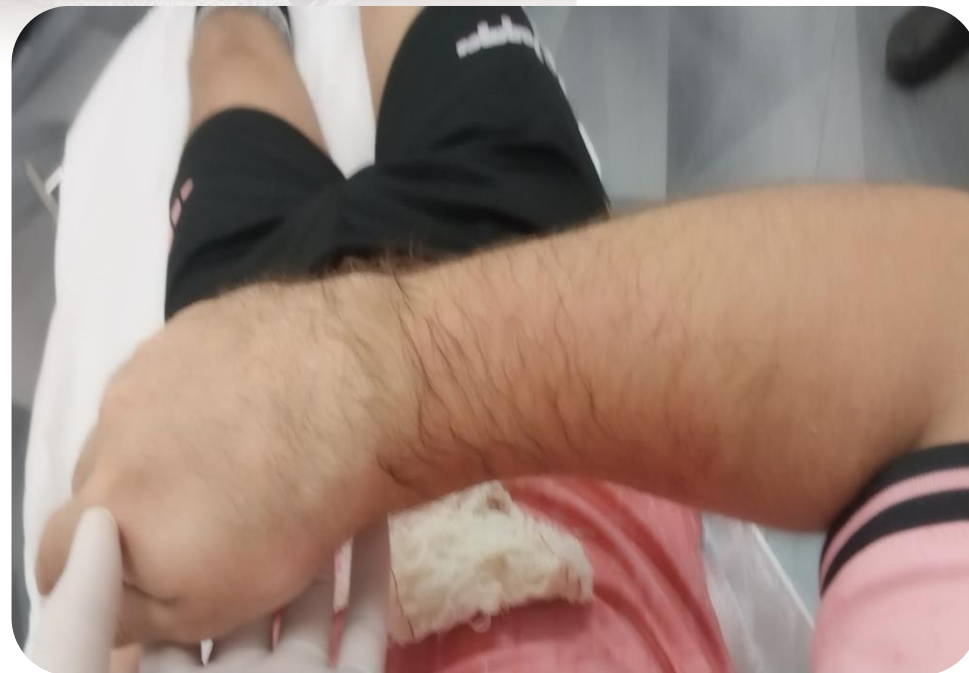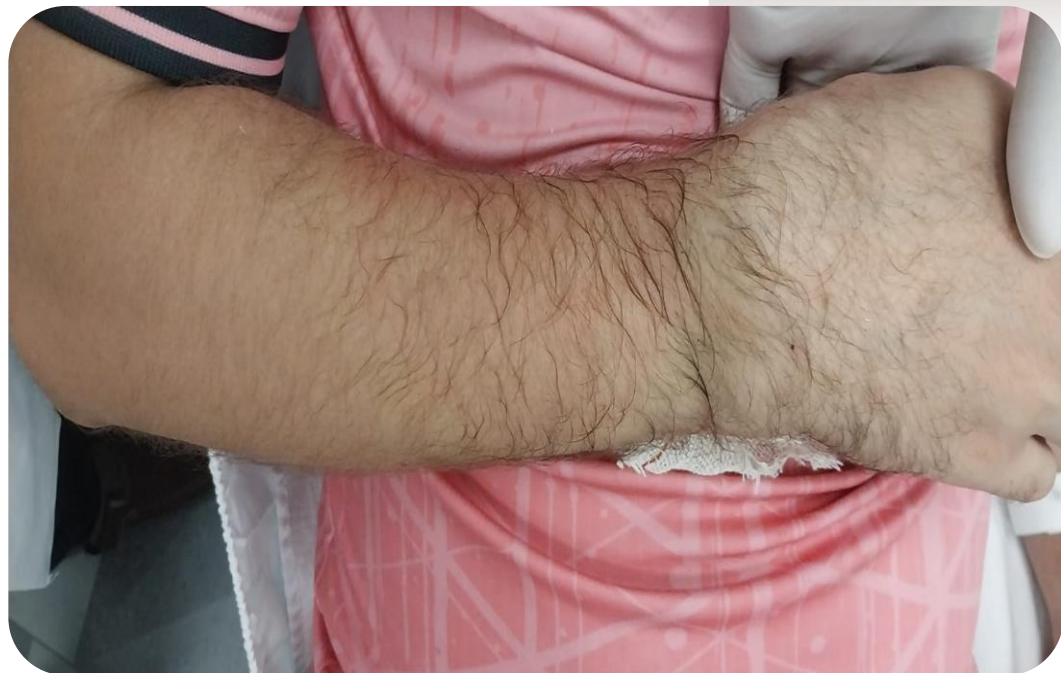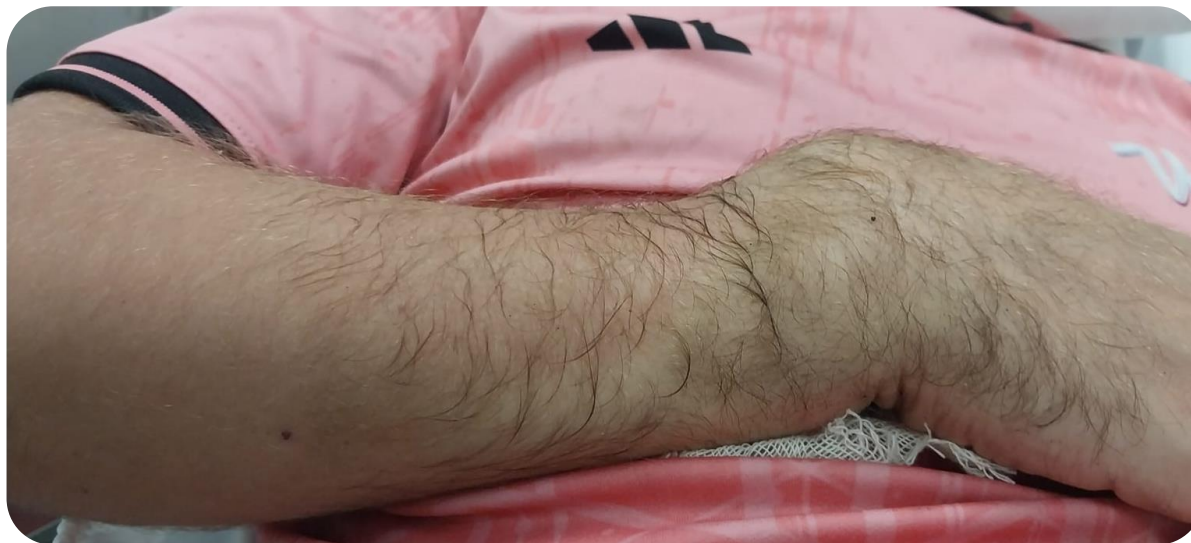Ortopedia & Traumatología
Hospital Universitario Martín Dockweiler



SERVICIO DE TRAUMATOLOGIA Y ORTOPEDIA HOSPITAL UNIVERSITARIO

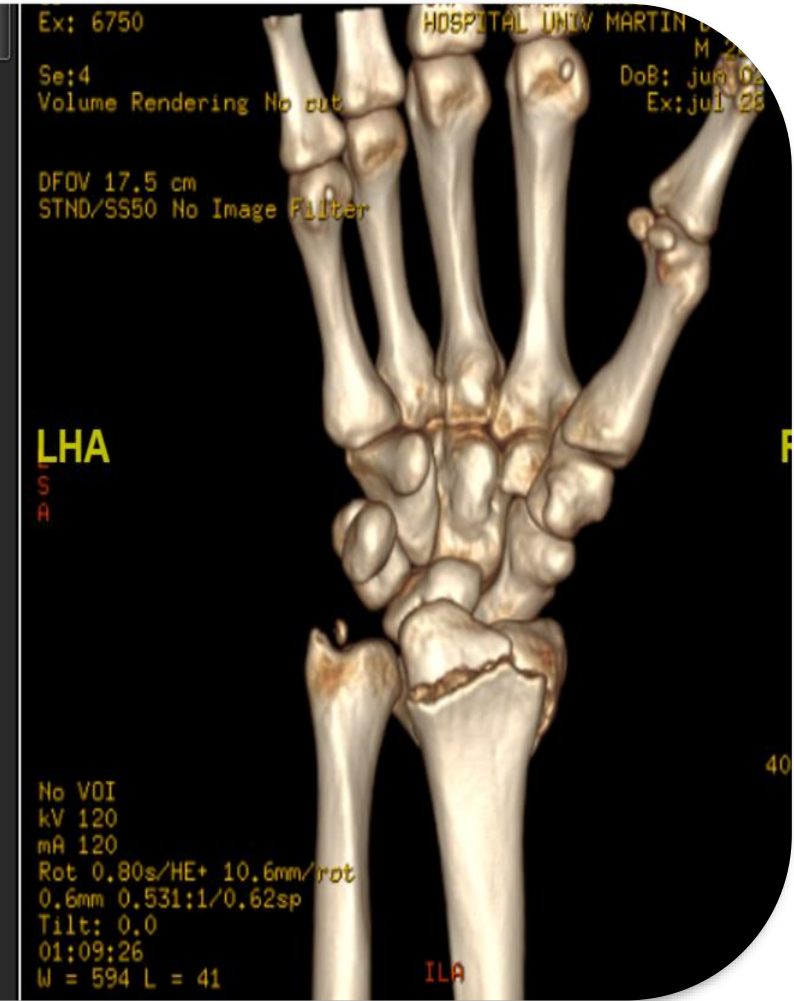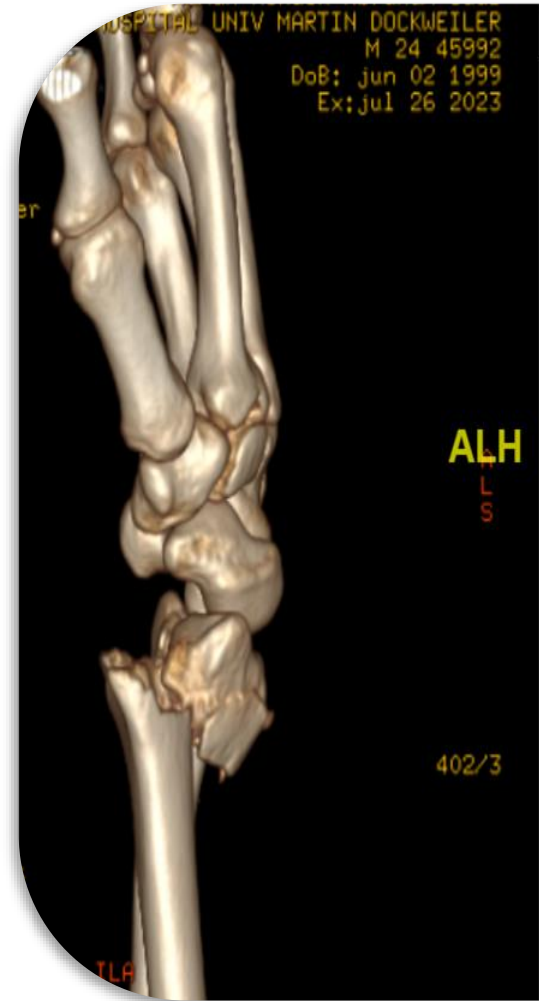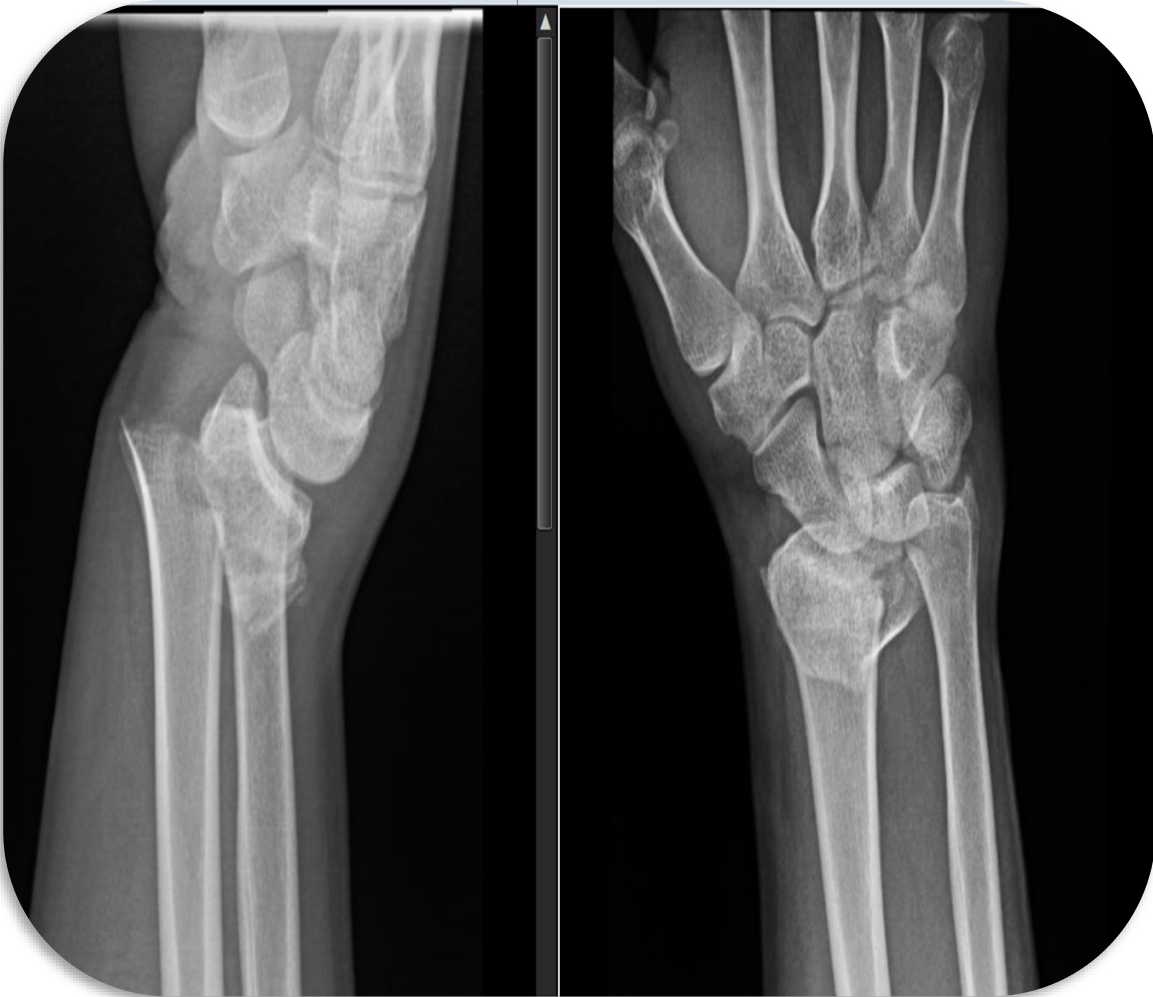CASO CLÍNICO 1

PACIENTE MASCULINO DE 24
AÑOS
CON DEFORMIDAD OSEA DE
LA MUÑECA DERECHA



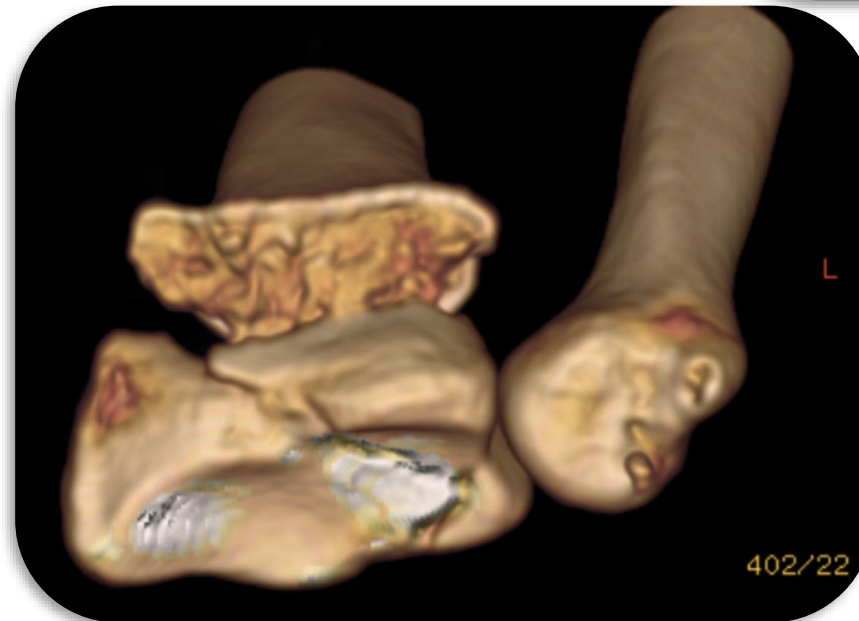
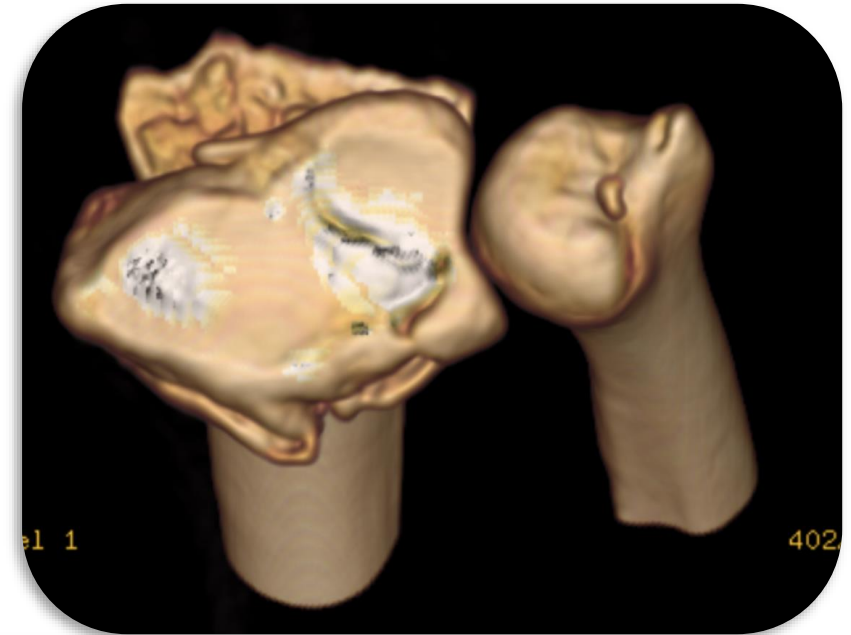
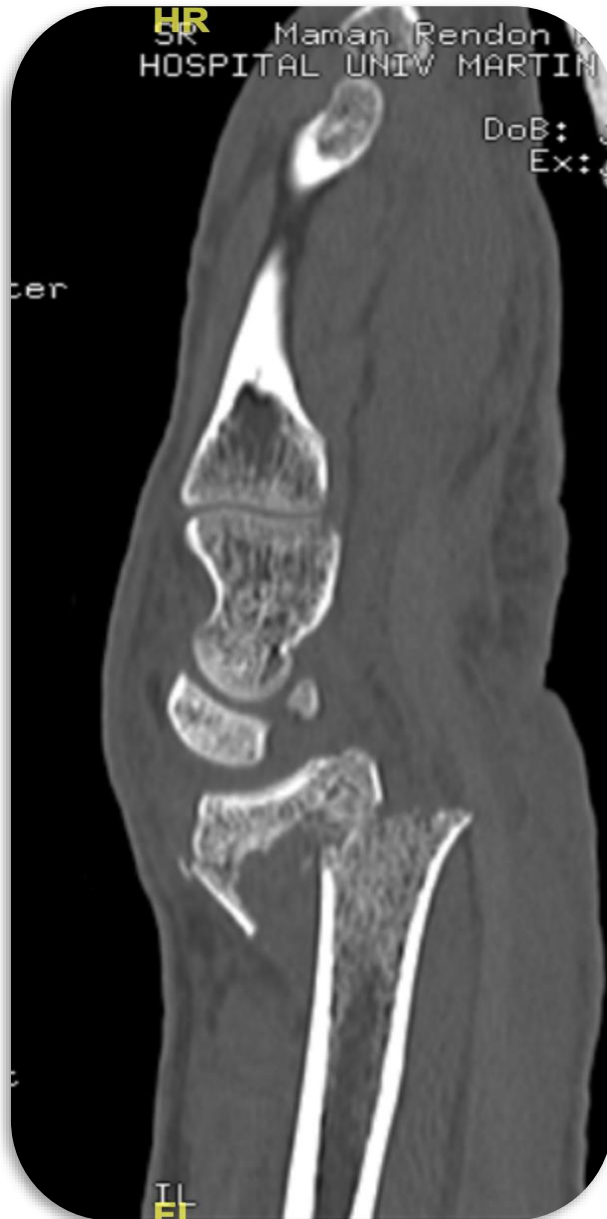
CASO CLÍNICO 1

RADIOGRAFIA Y TOMOGRAFIA PRE QUIRURGICO



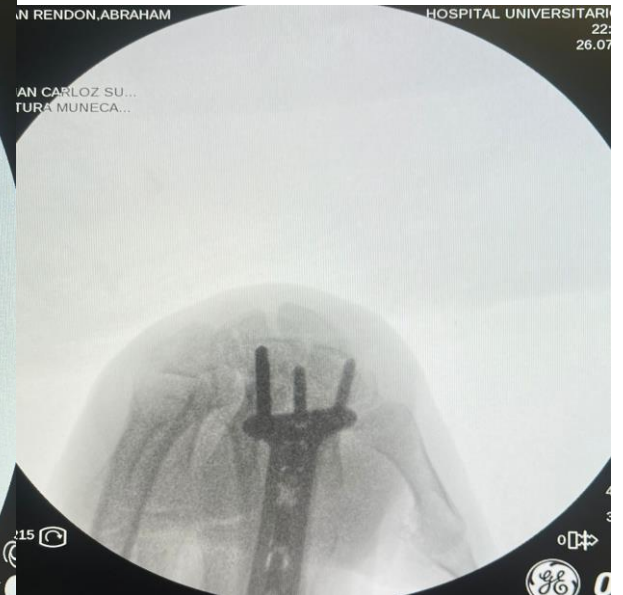
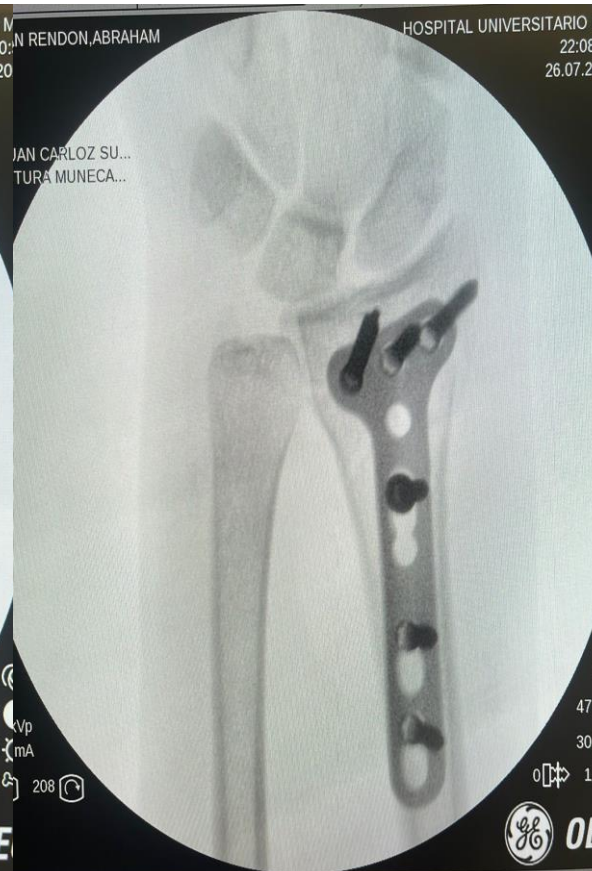
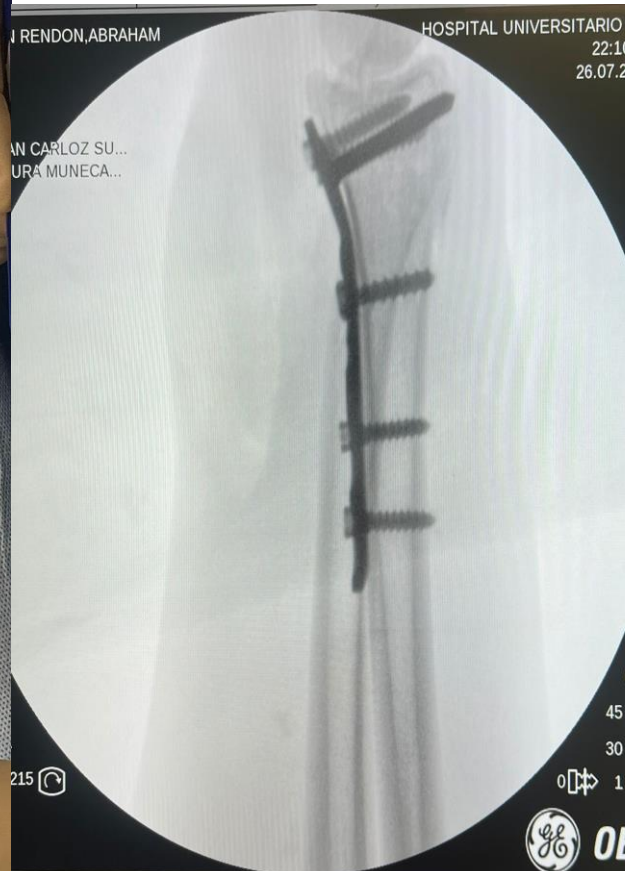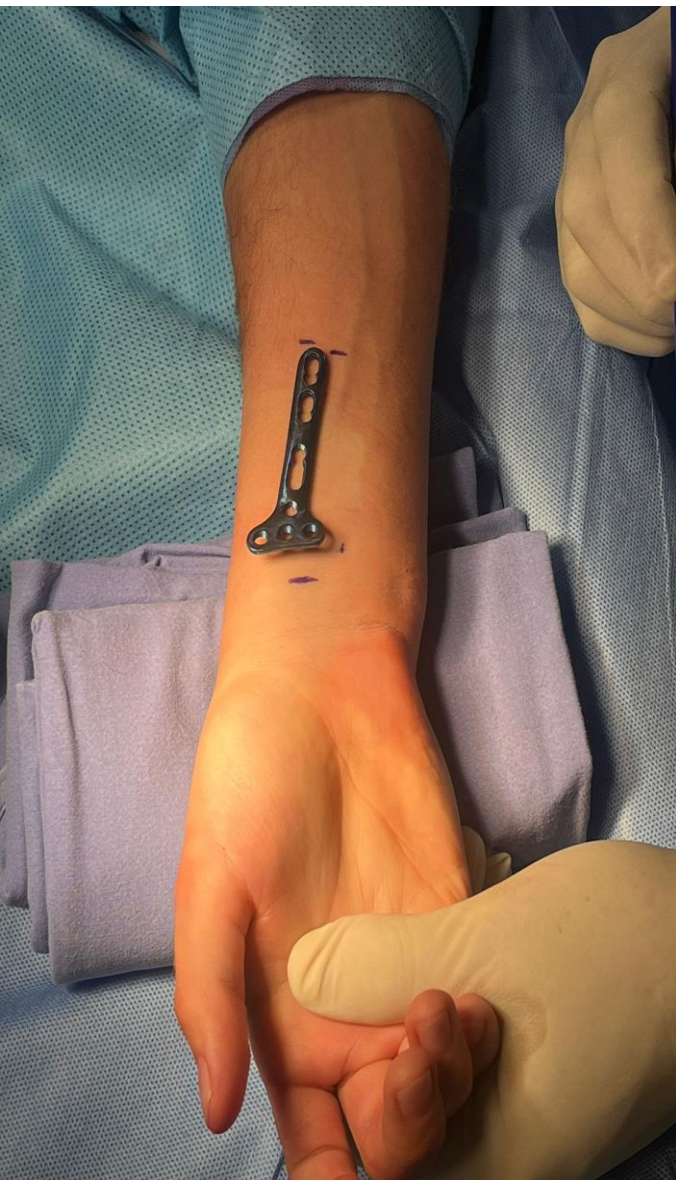CASO CLÍNICO 1

PLANIFICACION DE LA CIRUGÍA POR TOMOGRAFIA 3D

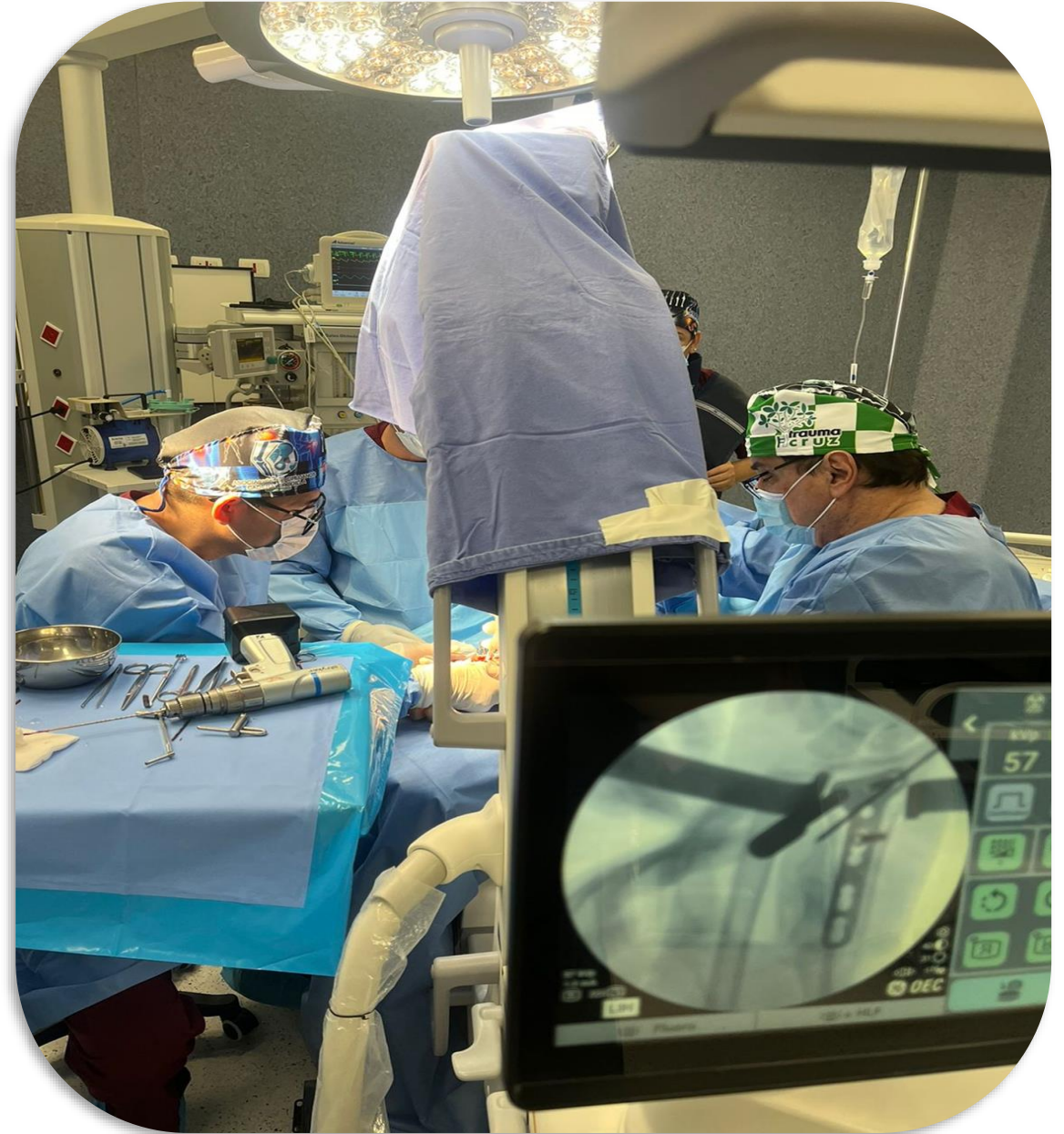
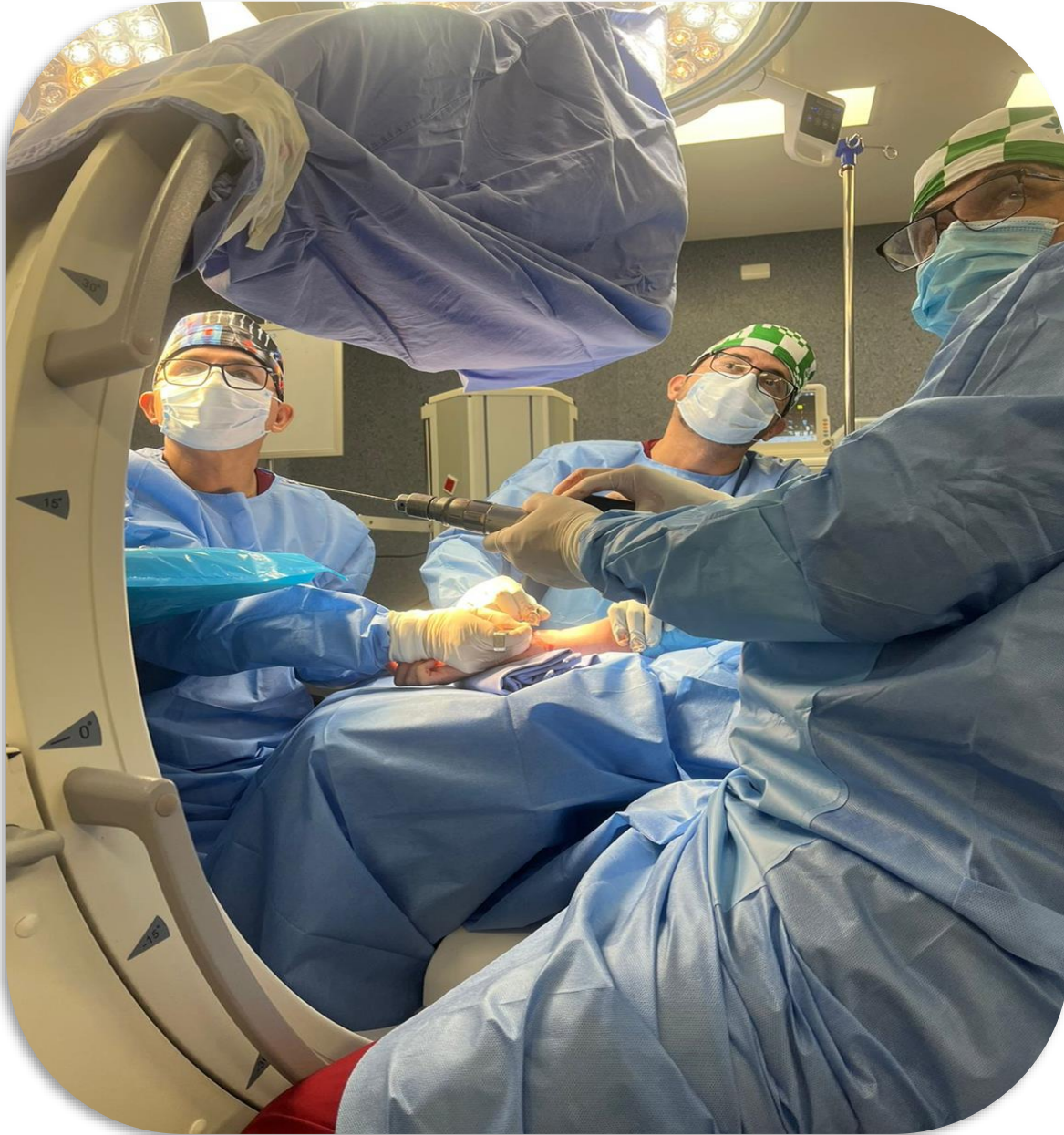
CASO CLÍNICO 1

IMAGEN DE LA REDUCION Y FIJACION DE LA FRACTURA CON PLACA Y TORNILLO INTRA QUIRUGICO

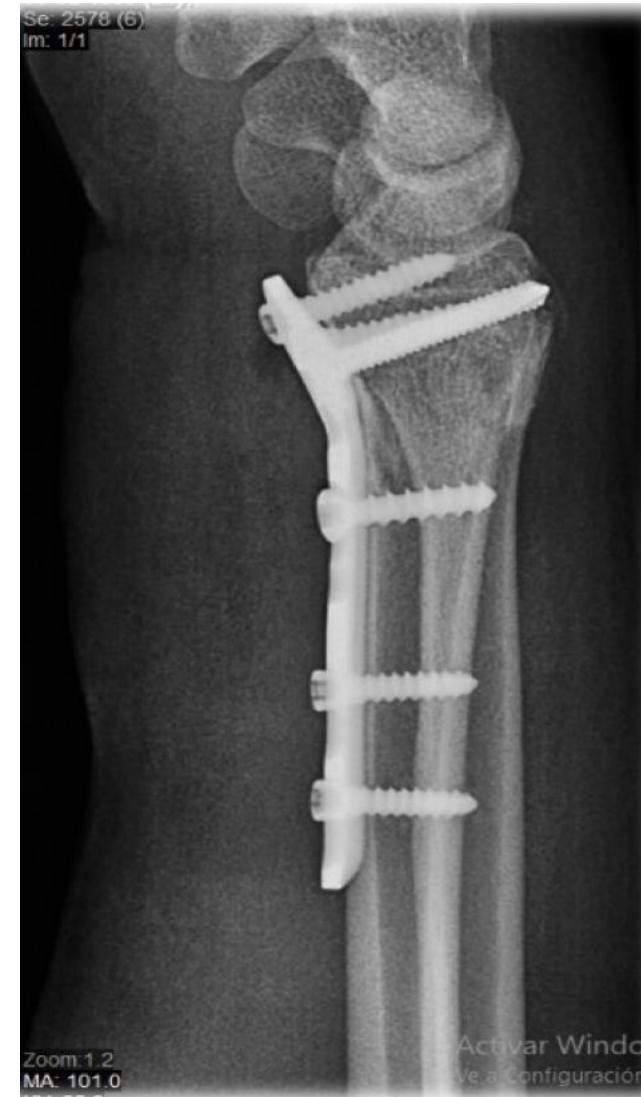
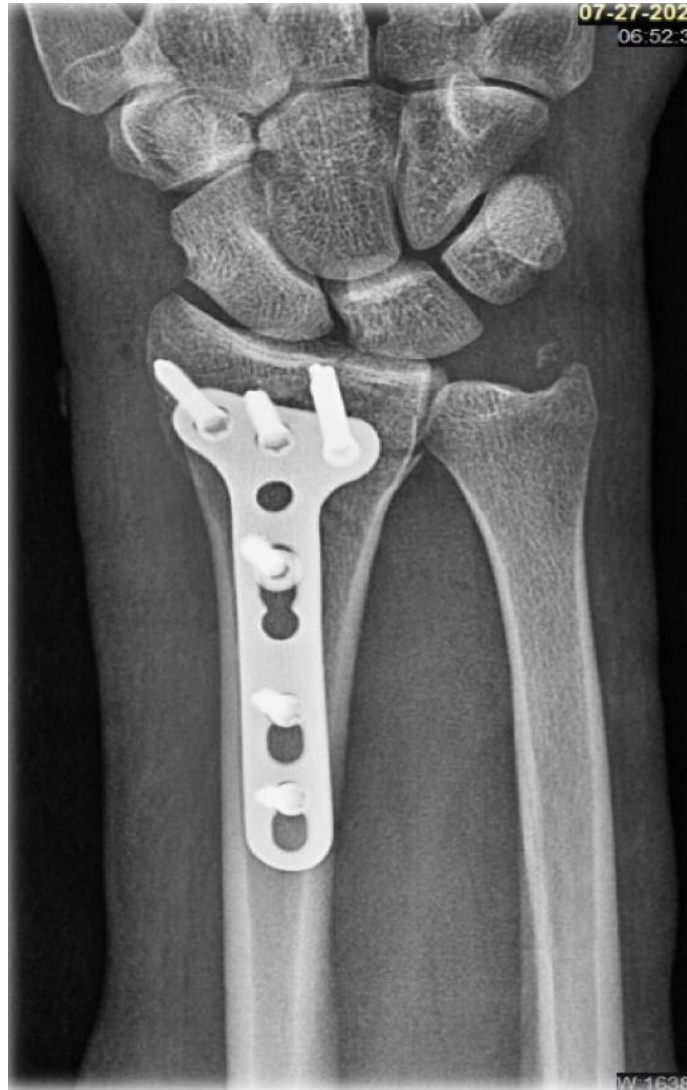
QUIROFANO CON EQUIPAMIENTO COMPLETO



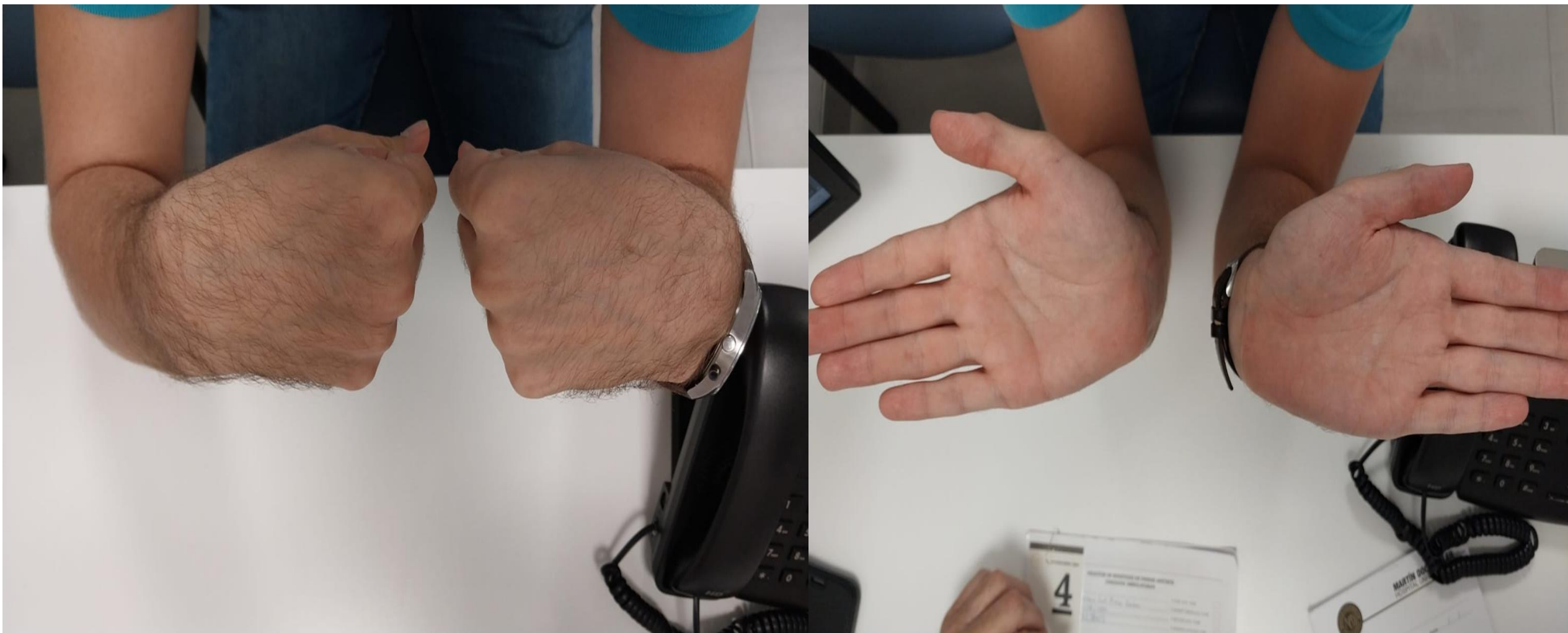CASO CLÍNICO 1

RADIOGRAFIA DE CONTROL 1 DIA POST QUIRÚRGICO CON BUENA ESTABILIDAD LA FRACTURA.



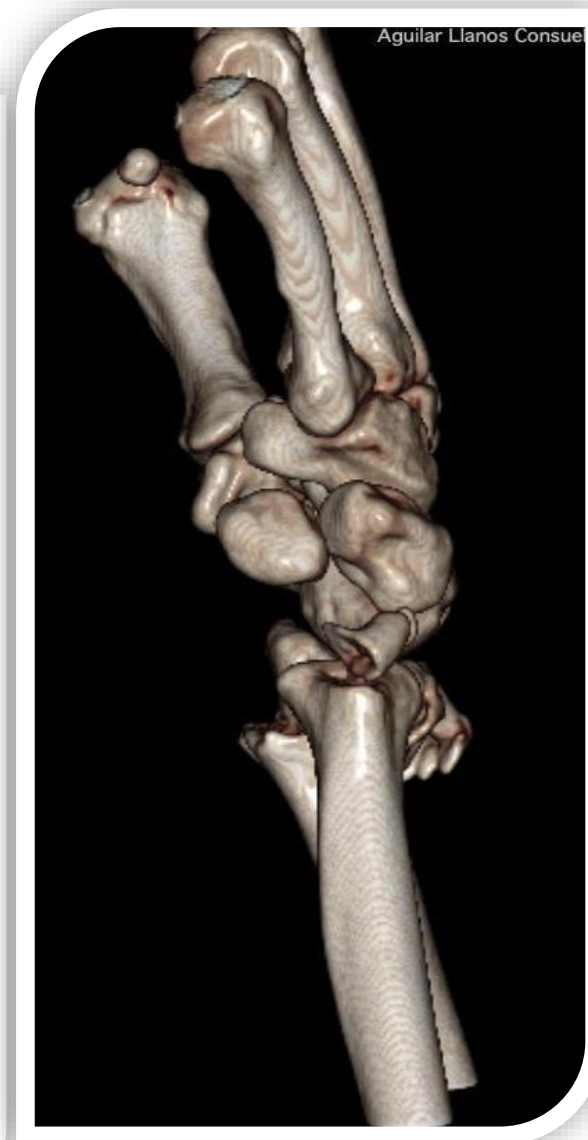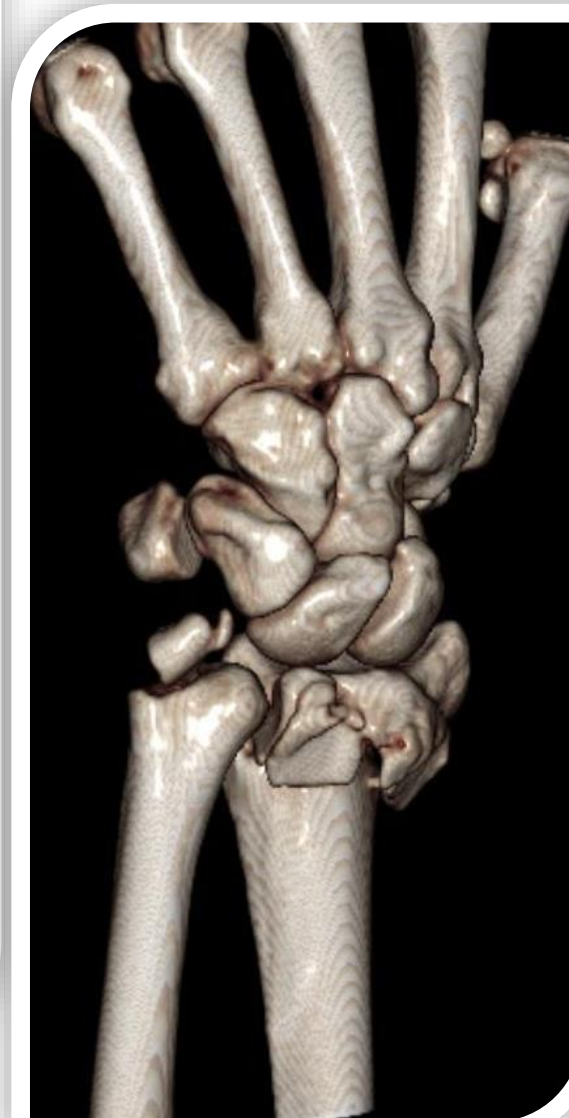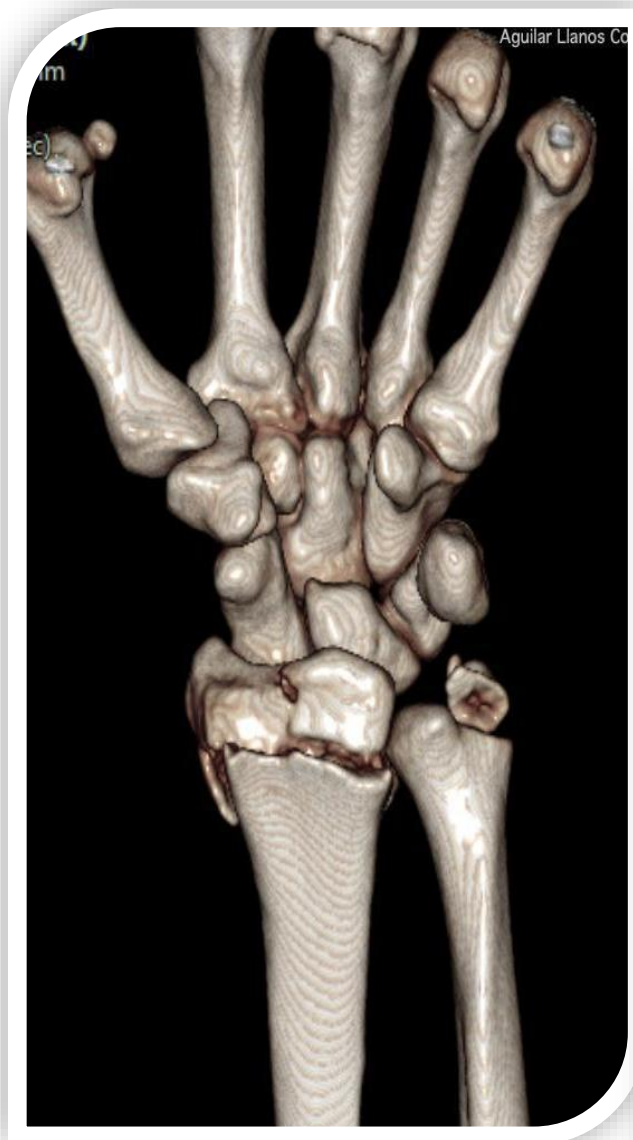CASO CLÍNICO 1

RECUPERACION COMPLETA DE LA FUNCIONALIDAD DE LA MUÑECA (2 MESES POST QUIRURGICO) PACIENTE YA REALIZA SU VIDA NORMAL.



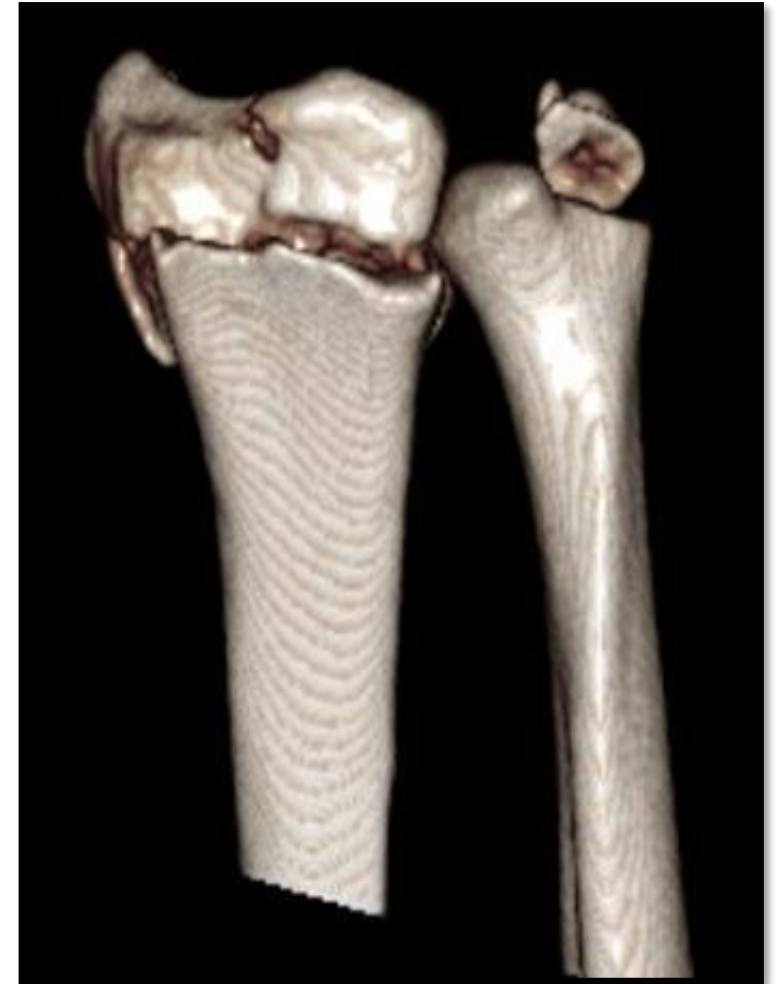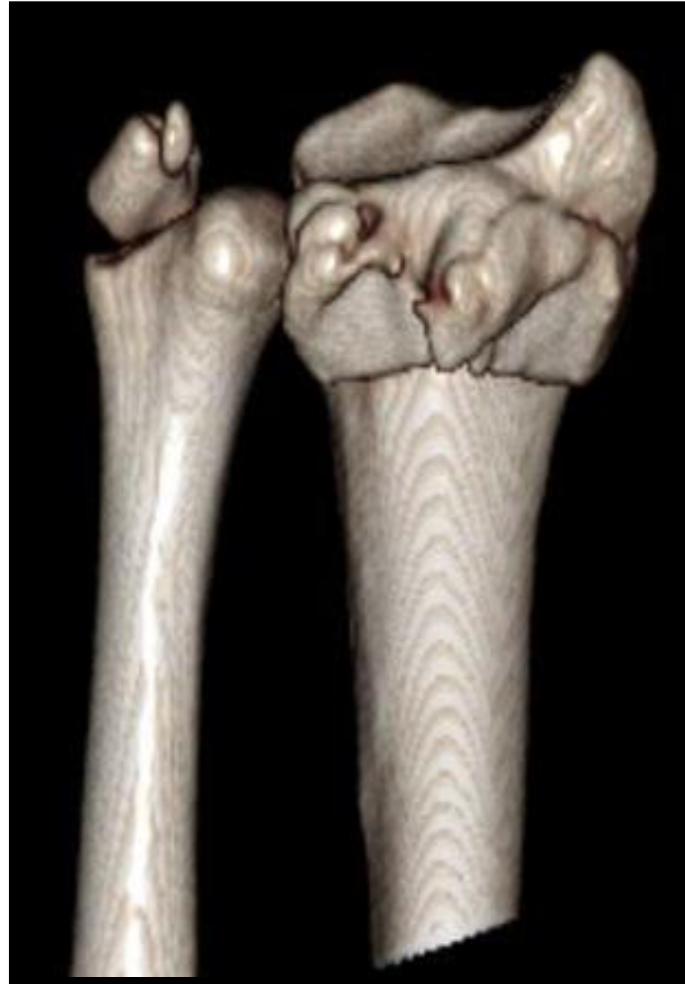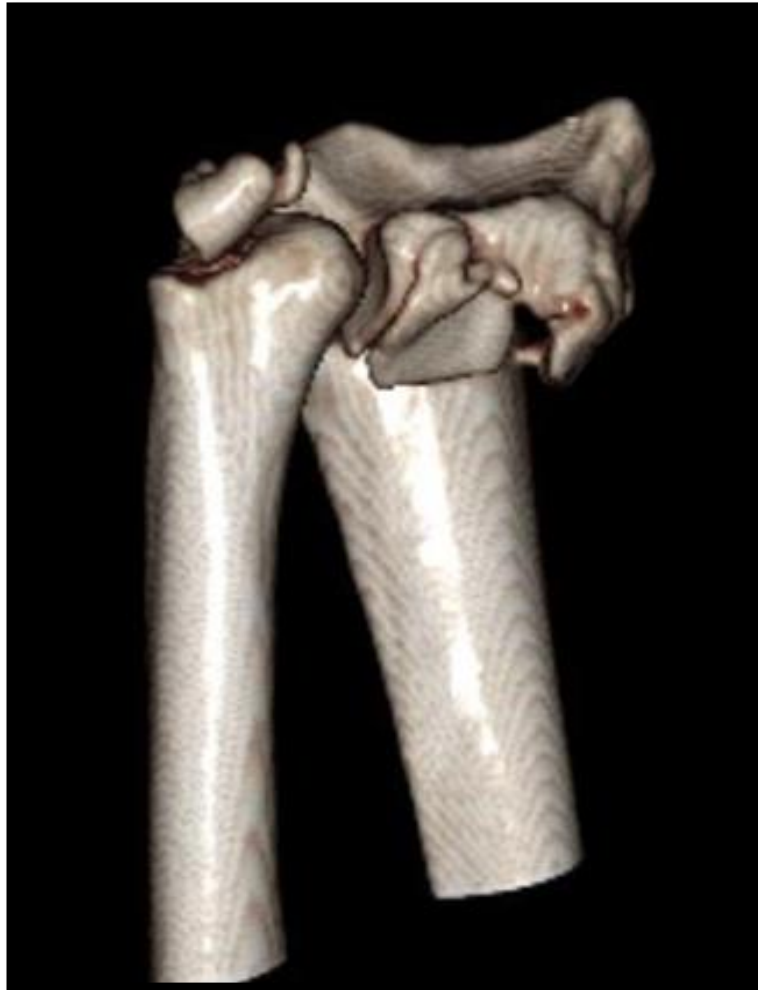CASO CLÍNICO 2

PACIENTE
FEMENINO DE 39
AÑOS CON
FRACTURA DE
MUÑECA
DERECHA
FECHA: 23/01/23



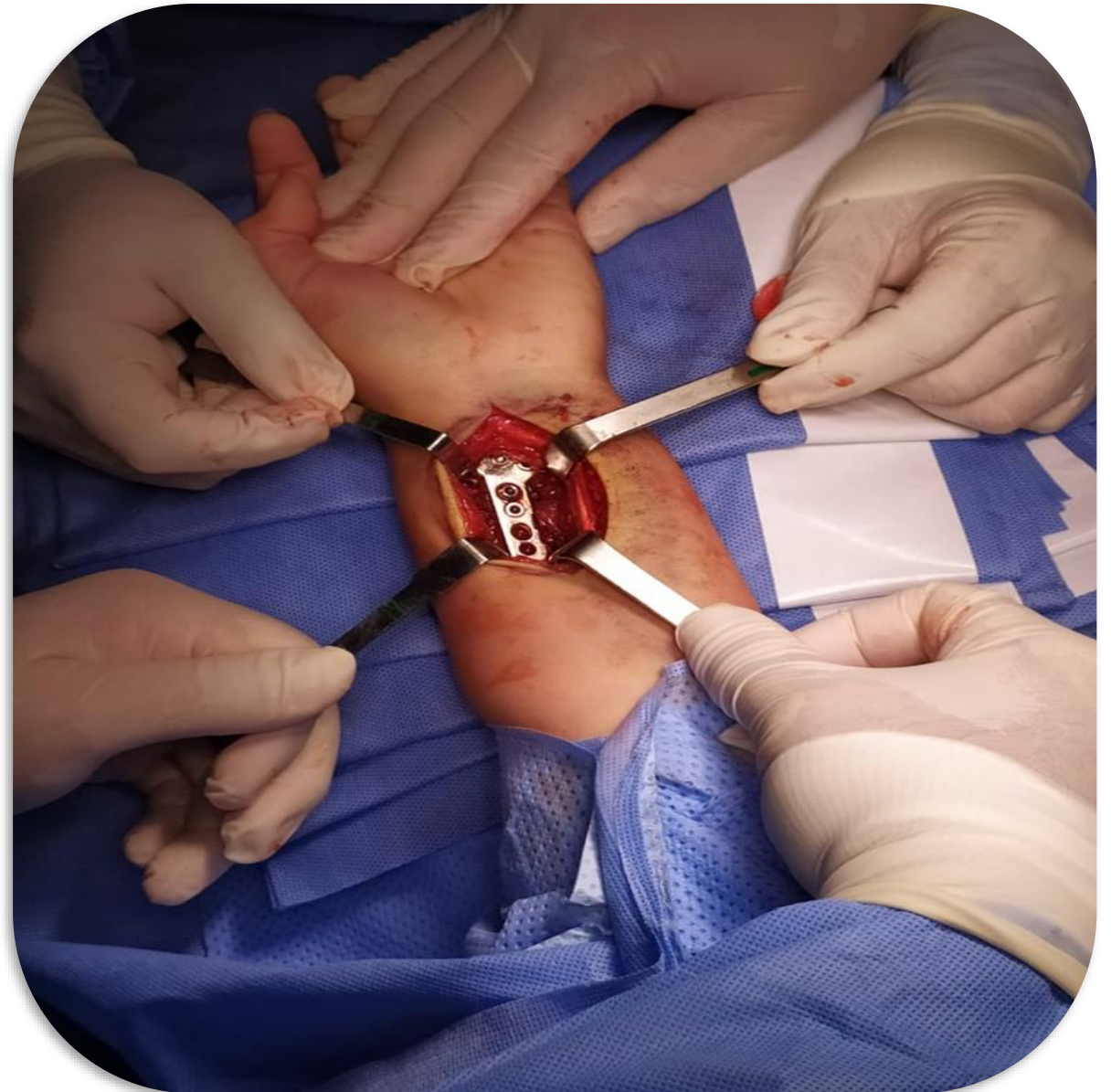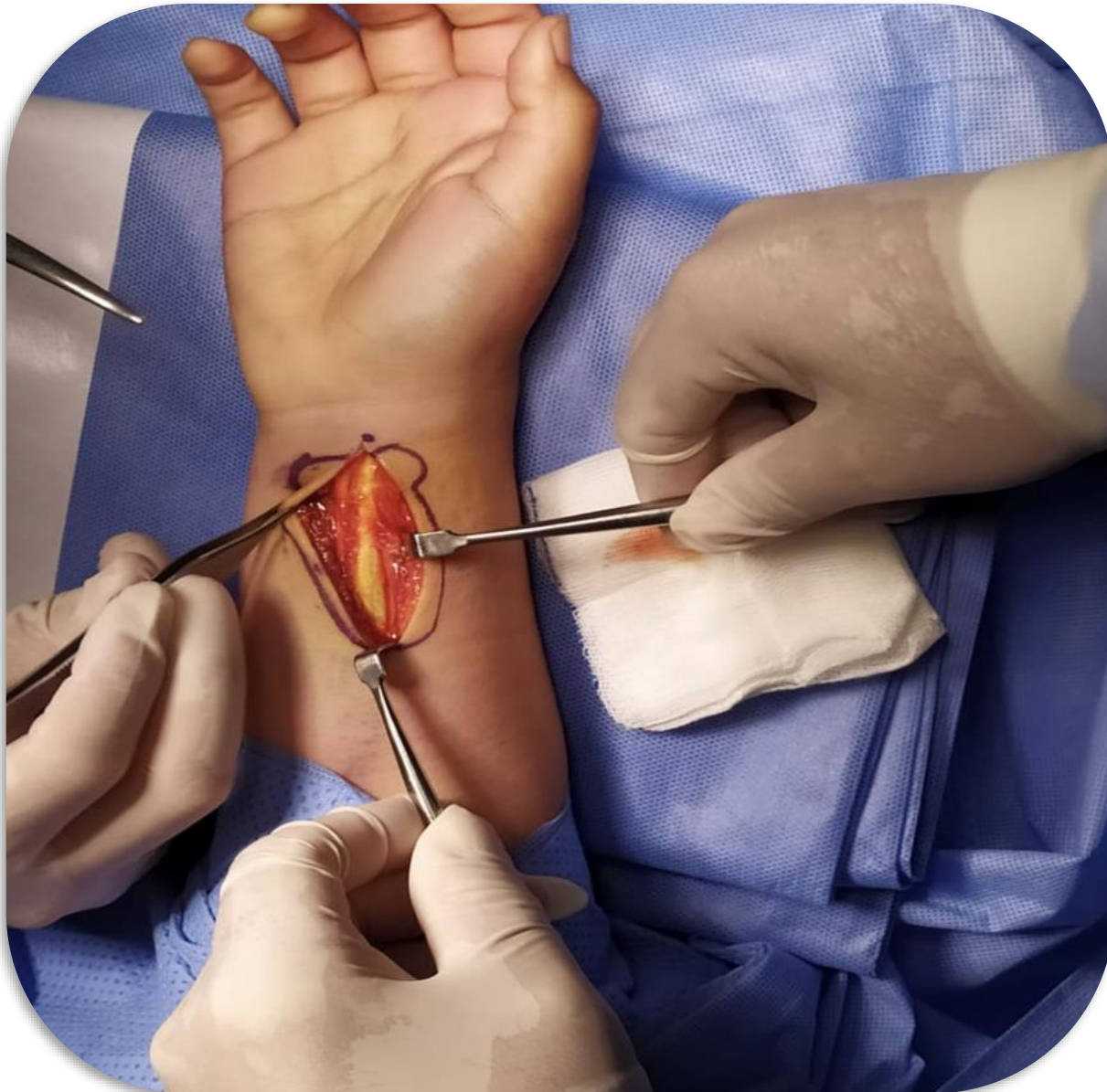CASO CLÍNICO 2

PLANIFICACION DE LA CIRUGIA CON TOMOGRAFIA 3D



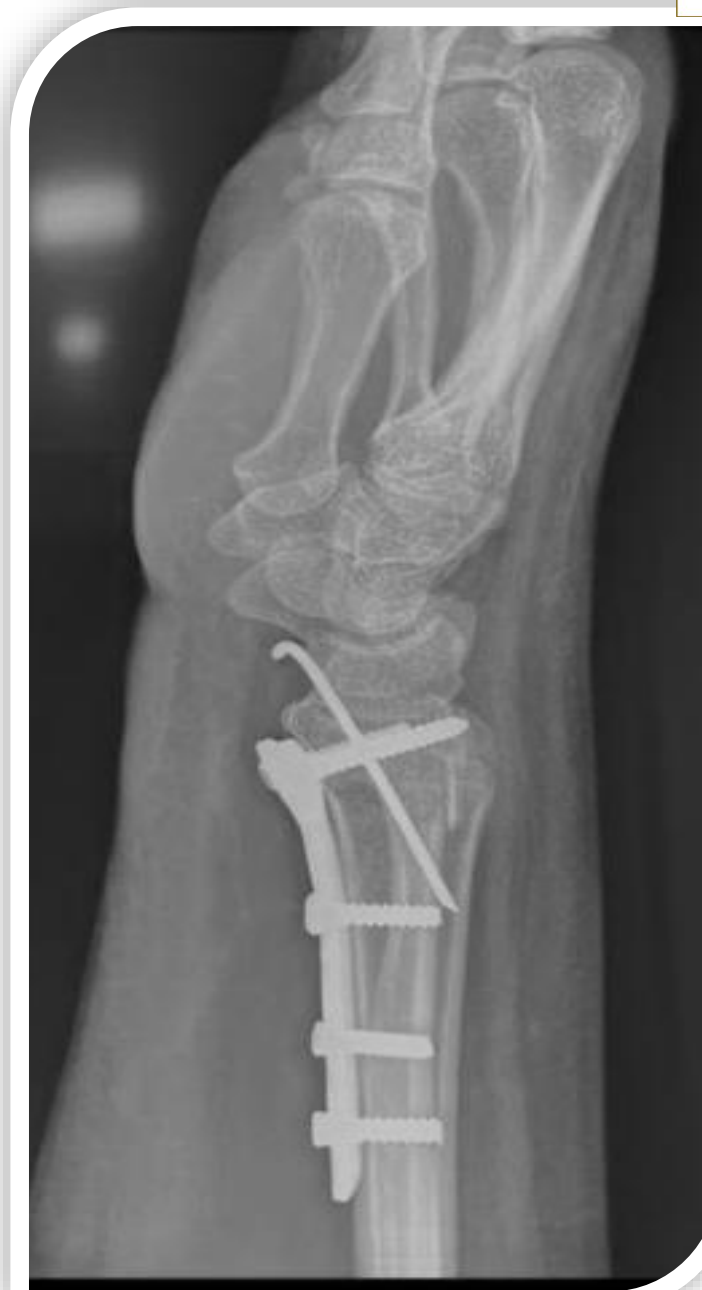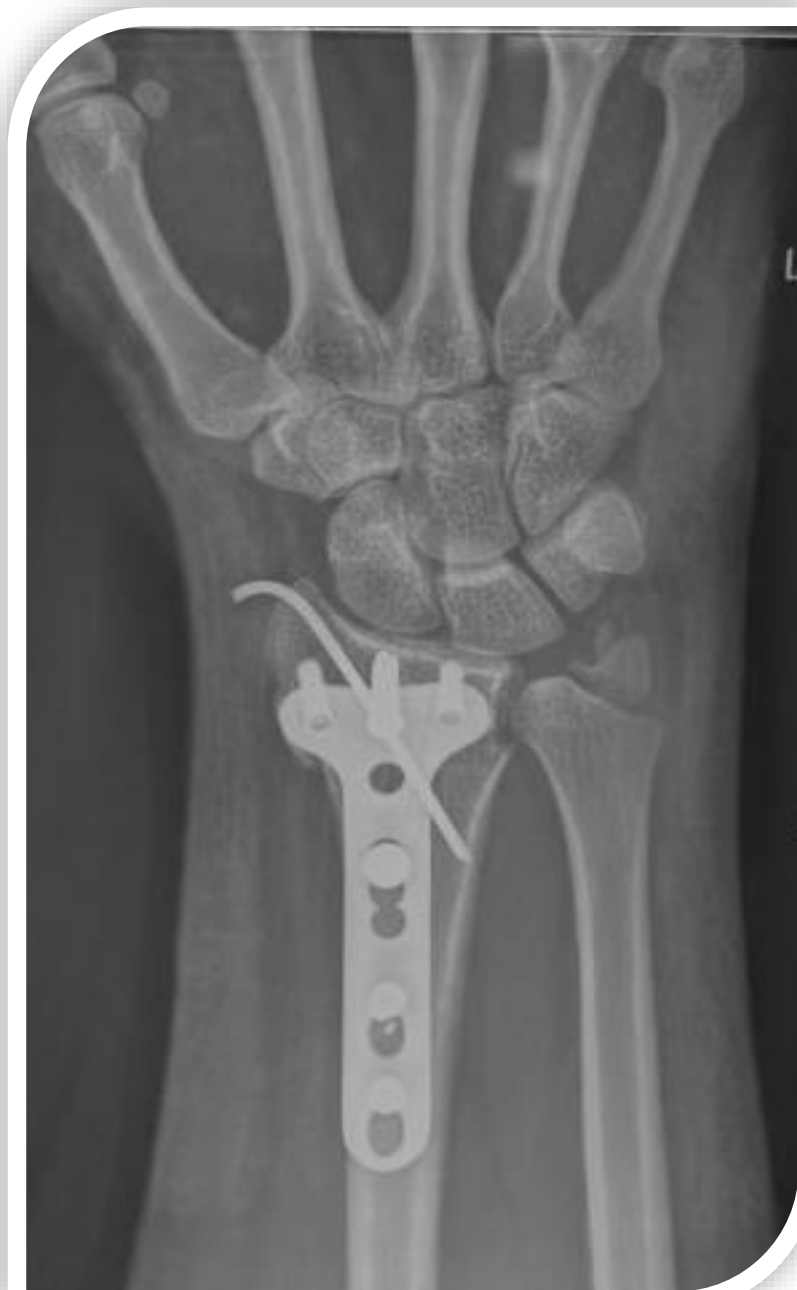CASO CLÍNICO 2

ABORDAJE QUIRURJICO VOLAR CON HERIDA PEQUEÑA MAS REDUCCION Y COLOCACION DE PLACA Y TORNILLOS



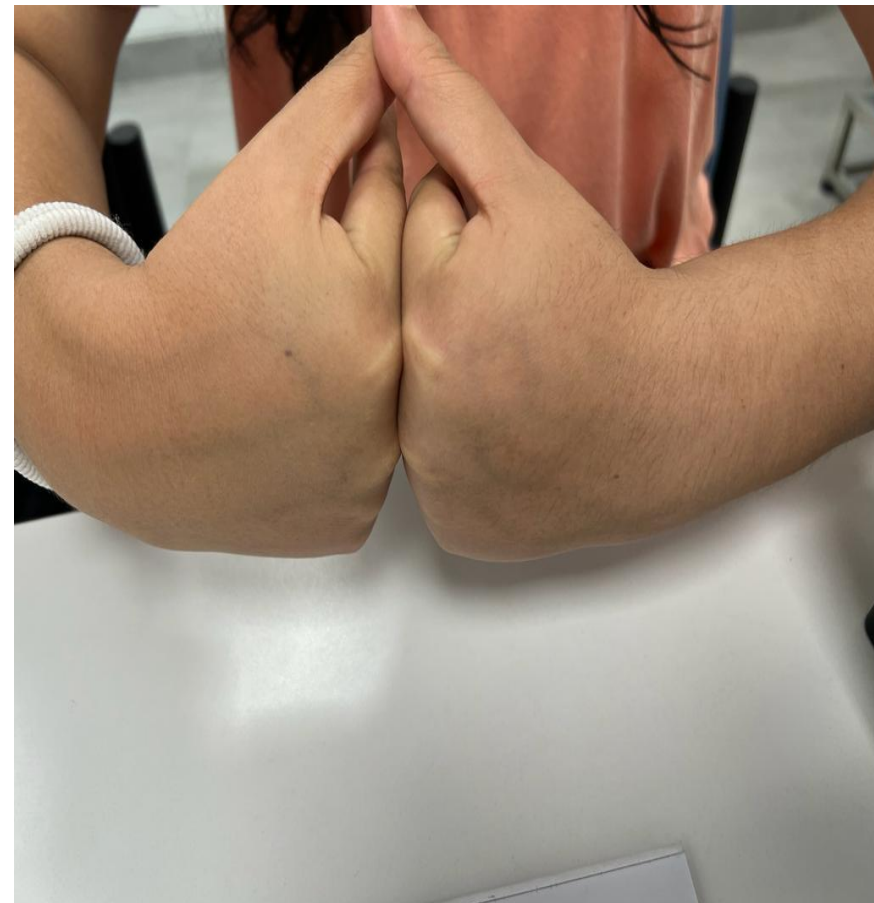
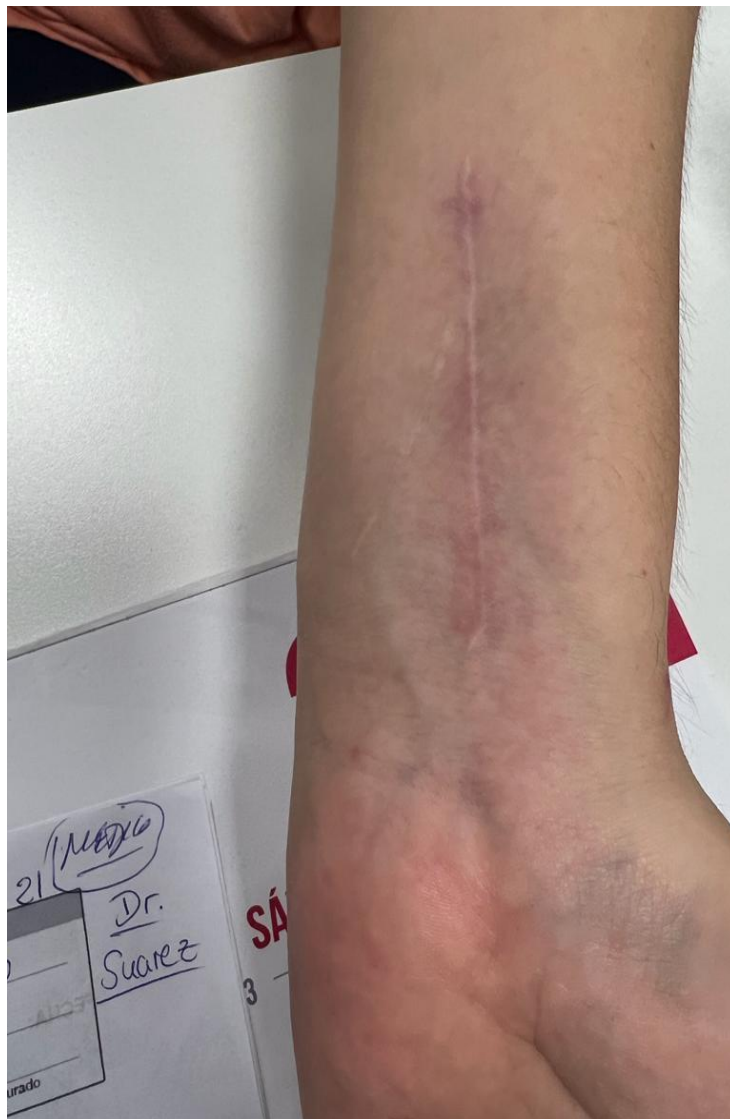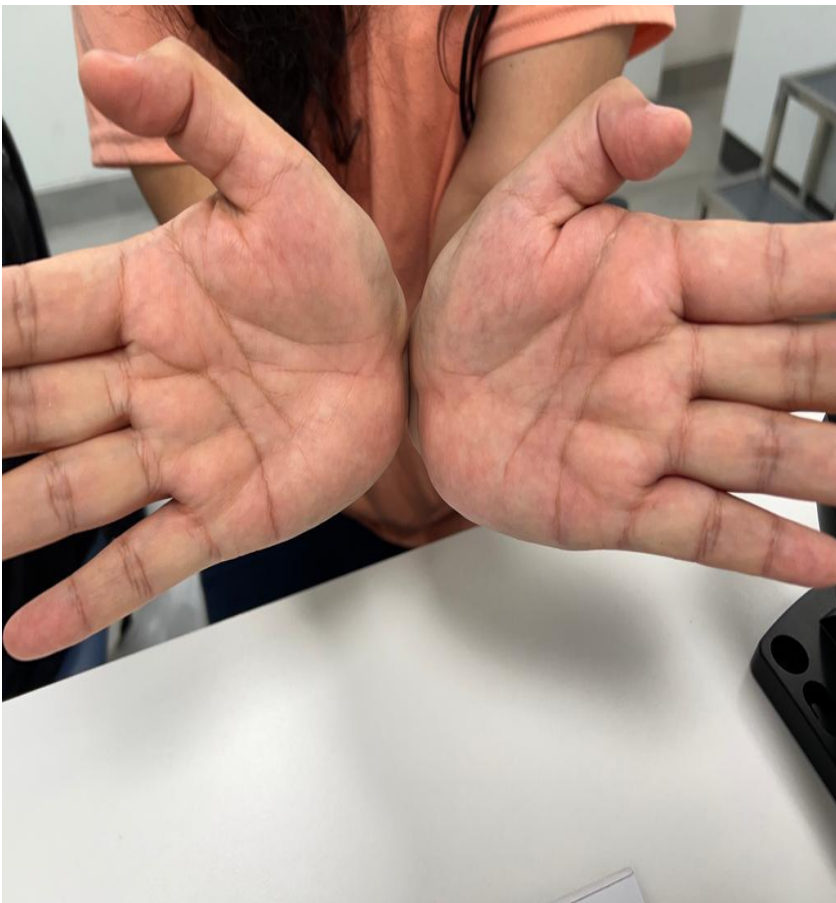CASO CLÍNICO 2

RADIOGRAFIA DE CONTROL POST QUIRURGICO. SE EVIDENCIA UNA REDUCCION ANATOMICA PERFECTA



CASO CLÍNICO 2

PACIENTE CON FUNCIÓN COMPLETA DE LA MUÑECA REALIZANDO ACTIVIDADES COTIDIANAS.





GRACIAS...